Aus dem St. Georgs-Krankenhaus zu Breslau.
Primärarzt: Prof. Dr. Most.

Über Volvulus im Bruchsack.

Inaugural-Dissertation

der

Hohen medizinischen Fakultät

der

Schles. Friedrich-Wilhelms-Universität

zur

Erlangung der Doktorwürde

in der

Medizin und Chirurgie

vorgelegt von

Alfred Landsberger

Assistenzarzt an der inneren Abteilung des Wenzel-Hancke-Krankenhauses zu Breslau.

ACAD. LUGD. BAT. BIBL.

BERLIN.
Gedruckt von Julius Sittenfeld, Hofbuchdrucker.
1913.

Meiner Mutter,

dem Andenken meines Vaters.

Man hat sich daran gewöhnt, als sogenannte Bruchzufälle die Incarceratio, die Obstructio und die Inflammatio herniae zu bezeichnen. Keine Berücksichtigung fand in diesem Zusammenhange bisher die Achsendrehung der im Bruchsack befindlichen Darmschlinge, ein Vorgang, der wegen der Schwierigkeit seiner Diagnose und des außerordentlichen Ernstes seiner Prognose auch seitens des praktischen Arztes die allergrößte Beachtung verdient.

Die Zahl der bisher veröffentlichten Fälle von Volvulus im Bruchsack hat sich zwar im Laufe der letzten Jahre bedeutend vermehrt, doch ist sie immer noch klein genug, um eine weitere Bereicherung der Kasuistik gerechtfertigt erscheinen zu lassen.

Ein Fall von Dünndarmvolvulus in einer Leistenhernie, der im St.-Georgs-Krankenhause zu Breslau zur Beobachtung kam, soll daher im folgenden mitgeteilt werden.

Patient O. S., Buchbinder, 61 Jahre.

Anamnese: Patient war angeblich früher nie ernstlich krank gewesen; seit vielen Jahren hatte er einen rechtsseitigen Leistenbruch, der stets reponibel gewesen war. Vor einigen Wochen sollen Einklemmungserscheinungen aufgetreten sein, die aber unter Morphin und heißen Umschlägen am nächsten Tage wieder zurückgingen.

Am 17. Dezember 1911, $2^3/_4$ Uhr nachmittags, bekam Patient, nachdem er sich mit dem Unterleib gegen eine Presse gestemmt hatte, wieder Einklemmungserscheinungen: Erbrechen, Kollaps, kein Stuhl, keine Flatus. Vor der Einlieferung ins Krankenhaus wurden recht gewaltsame Taxisversuche ohne Erfolg gemacht. In der darauffolgenden Nacht, $2^1/_2$ Uhr, wird Patient, nachdem er leicht verpackt, eine lange Wagenfahrt hinter sich hat, ins Krankenhaus eingeliefert.

Status: Mittelgroßer, kräftiggebauter Mann, von schlechtem Ernährungszustand. Temperatur normal, Puls kräftig, regelmäßig. Arterienrohr rigide und geschlängelt. Herz: Zweiter Aortenton akzentuiert, sonst ohne Besonderheiten. Lungen: Diffuse bronchitische Geräusche. Abdomen: Weich, leicht aufgetrieben.

Es besteht ein rechtsseitiger Leistenbruch von etwa Kindskopfgröße; über der nicht sehr schmerzhaften Bruchgeschwulst ist der Perkussionsschall gedämpft. Spannung der Bruchgeschwulst mäßig.

Mit möglichster Schonung wird noch einmal die Taxis versucht — ohne Erfolg. Darauf wird, 18 Stunden nach der Einklemmung, zur Operation geschritten:

Nach Verabreichung von Morphin subcutan wird in leichter Chloroformäthernarkose ein etwa 12 cm langer, bis auf die Fascie reichender Schnitt längs über den Scheitel der Bruchgeschwulst geführt. Der Bruch-

sack wird stumpf freigelegt, der Leistenring gespalten. Nach Eröffnung des Bruchsacks liegen Netz, scheinbar zwei Dünndarmschlingen sowie ein Stück Dickdarm vor. Bei näherer Betrachtung stellt sich heraus, daß es sich außer der Dickdarm- nur um eine Dünndarmschlinge handelt, welche um 180° entgegengesetzt dem Sinne des Uhrzeigers gedreht ist, auf der Dickdarmschlinge liegt und diese abquetscht, sodaß der zuführende Dickdarmteil stark gebläht, der abführende kollabiert ist. Ebenso ist der Dünndarm diesseits der Kreuzungsstelle gebläht, jenseits kollabiert. Die beifolgende Skizze soll diese Verhältnisse anschaulich machen. Es bestehen einige Adhäsionen.

Der Volvulus wird durch Drehung im entgegengesetzten Sinne gelöst und Dünndarm- wie Dickdarmschlinge weit hervorgezogen. Eine retrograde Incarceration ist nicht zu konstatieren. Da die „Verbindungsschlinge“ offenbar sehr lang ist und Anzeichen für Gangrän nicht

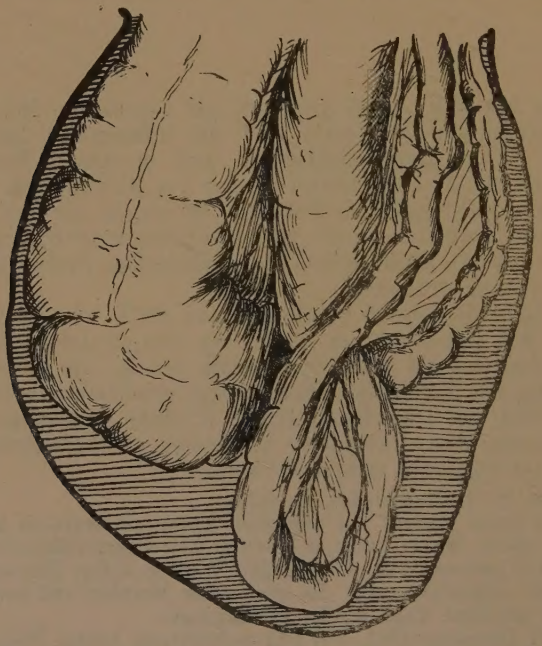

aufweist, wird darauf verzichtet, sie ganz hervorzuziehen. Darmschlingen und Netz werden reponiert. Darauf Schluß des Bauchfells und der Bruchpforte nach Bassini, Etagennaht, Hautnaht, Verband.

Bald nach der Operation und auch am nächsten Tage Abgang von Flatus; kein Erbrechen. Allgemeinzustand befriedigend, Bronchitis wie bei der Aufnahme.

19. Dezember. Allgemeinzustand wesentlich verschlechtert, Puls frequent, klein, unregelmäßig. Die Lungenuntersuchung ergibt die Symptome einer Bronchopneumonie. Noch am selben Tage Exitus. Sektion wurde nicht gestattet.

Es handelt sich also im vorliegenden Fall um Achsendrehung einer Dünndarmschlinge innerhalb des Bruchsacks bei einer rechtsseitigen Leistenhernie, wobei sich außerdem im Bruchsack eine durch die gedrehte Darmschlinge komprimierte Dickdarmschlinge befand.

Kein Teil des Darmes, weder des Dickdarms, noch des Dünndarms, wies irgendwelche Zeichen von Gangrän auf; nirgends war eine Einschnürung zu finden. Es lag also nicht, wie man vor

der Operation angenommen hatte, eine Einklemmung vor, sondern vielmehr eine Darmocclusion, für die zwei ätiologische Momente vorhanden waren: erstens die Achsendrehung des Dünndarms, zweitens der Druck des Dünndarms auf den Dickdarm. Diese beiden Momente waren es, welche die Blähung der beiden zuführenden Darmteile veranlaßten und wohl dadurch weiterhin bewirkten, daß aus dem vorher reponiblen ein irreponibler Bruch wurde.

Eine besondere Komplikation bestand in dem angeführten Falle darin, daß sich im Bruchsack außer der torquierten Dünndarmschlinge auch noch ein Stück Dickdarm befand, das seinerseits durch die Dünndarmschlinge komprimiert wurde, wodurch außer der Dünndarm- auch noch eine Dickdarmstenose hervorgerufen wurde.

Das Krankheitsbild „Volvulus im Bruchsack" ist schon lange bekannt und vielfach Gegenstand eingehender Erörterungen gewesen.

Wie aus einem historischen Ueberblicke, den Clairmont in seiner Arbeit über „Scheineinklemmung"[1]) gibt, hervorgeht, erwähnt schon Pigraeus 1612 Achsendrehung im Bruchsacke. Dann waren es besonders Scarpa, Broca, Mosetig und in neuerer Zeit Zuckerkandl, B. Schmidt, Knaggs, Clairmont und Andere, die sich eingehend mit diesem Krankheitsbilde beschäftigten. Die vier zuletzt genannten Autoren haben für das Gebiet „Volvulus und Hernie" Einteilungsprinzipien gegeben[2]), von denen wir jenen von Zuckerkandl und Clairmont den Vorzug geben möchten; denn an der Einteilung von Schmidt erscheint es unzweckmäßig, daß bei ihr die Fälle nicht unterzubringen sind, bei denen eine Drehung der Bruchdarmschlinge vorliegt, die Drehung aber unter der Bruchpforte erfolgt ist und bei der Einteilung von Knaggs werden anatomische und ätiologische Verhältnisse nebeneinander geordnet.

Zuckerkandl unterscheidet je nachdem die Schenkel der gedrehten Schlinge den Bruchinhalt darstellen, oder die Achsendrehung sich peripherwärts in der Fortsetzung des abführenden Teils der im Bruchsacke vorgelagerten Schlinge findet, oder aber drittens im Bruchsacke sich peripherwärts von der Drehungsstelle gelegene, also kollabierte Schlingen vorfinden, und schließlich im Bruchsacke neben den Schenkeln der intra abdomen gekreuzten Schlinge noch andere centralwärts gelegene geblähte Darmpartien liegen.

Clairmont teilt folgendermaßen ein:

1. Volvulus der zuführenden Schlinge.
2. Volvulus der abführenden Schlinge.
3. Volvulus der Bruchdarmschlinge.

Der von uns beobachtete Fall gehört unter die dritte Rubrik der Einteilungsart Clairmonts. Es sollen daher nur die Fälle dieser Art Berücksichtigung erfahren. In der Literatur fand ich 32 Beobachtungen, bei denen es sich also um

---

[1]) Clairmont, Die Scheineinklemmung von Brüchen. (A. f. kl. Chir. Bd. 88, H. 3.)

[2]) Zuckerkandl, Herniologische Beiträge. (Allg. Wr. med. Ztg. 1887, Nr. 51.) — B. Schmidt, Die Unterleibsbrüche. (D. Chir. Lief. 47.) — Knaggs, Four cases of volvulus associated with hernia. (Lanc. 1909.) — Derselbe, Volvulus in association with hernia. (Ann. of surg. 1900. Clairmont, l. c.)

einen Volvulus der Bruchdarmschlinge selbst gehandelt hat.

Der älteste dürfte der von Manoury[1]) beobachtete sein.

1. Fall: 74jährige Frau mit alter zwei-faustgroßer linksseitiger Schenkelhernie, die seit 12 Tagen eingeklemmt sein soll. Es bestehen Koliken, Erbrechen, Stuhlverhaltung. Der Bruch ist prall elastisch, Taxis vergeblich.

Herniotomie: Im Bruchsacke befinden sich Darmschlingen, die durch Adhäsionen fixiert sind; nach ihrer Trennung gelingt trotz Débridement die Reposition nicht. Die Incarcerationssymptome dauern an. Am zweiten Tage ist die vorliegende Schlinge gangränös und wird incidiert. Es entleeren sich keine Fäkalmassen.

Exitus in der folgenden Nacht.

Die Autopsie zeigt alte Verwachsungen zwischen den dilatierten, geröteten Bruchdarmschlingen, die, bevor sie durch den Schenkelkanal durchtreten, sich kreuzen und eine achtförmige Drehung bilden mit einer Strangulation durch einen Netzstrang, der von oben kommend sich am Schambein anheftet.

Diesen Fall erwähnt Clairmont unter der Ueberschrift: Volvulus der Bruchdarmschlinge, Drehung über der Bruchpforte. Besonders kompliziert war der vorliegende Fall durch die Strangulation der achsengedrehten Darmschlingen von seiten eines Netzstranges. Und diese Strangulation war es offenbar, welche die Einklemmungserscheinungen auslöste.

2. Fall[2]): 30jähriger Schlosser, seit langer Zeit mit rechtsseitigem Leistenbruche behaftet, trug stets ein Bruchband. Am 13. Juli mittags beim Heben einer schweren Last Hervortreten des Bruches unter starken Schmerzen. Der Bruch konnte nicht mehr reponiert werden. Am Abend vergeblicher Taxisversuch von seiten eines Arztes. Zunehmende Schmerzhaftigkeit und Spannung des Bruches. Nachts Stuhlentleerung nach Klysma. Am nächsten Morgen Wiederholung des Taxisversuchs, wieder vergeblich. Darauf Aufnahme ins Krankenhaus.

Status: Kindskopfgroße, stark gespannte, sehr schmerzhafte Hernie mit tympanitischem Perkussionsschall. In Narkose erneuter Taxisversuch, — wieder vergeblich. Im Laufe des Tages wird das Abdomen schmerzhaft und tympanitisch; Erbrechen, schlechter Puls und andere Kollapserscheinungen.

Abends 6 Uhr nochmals Taxisversuch, — wieder vergeblich. Darauf Operation: Nach Eröffnung des Bruchsacks entleert sich wenig blutiges Bruchwasser; einige gesund aussehende Dünndarmschlingen lassen sich reponieren. Ein stark geblähtes Stück Dickdarm wird sichtbar und nach weiterer Spaltung des Bruchsacks das Coecum, das an einem strangartigen Mesocoecum hängt. Wieder vergebliche Taxisversuche. Verlängerung des Schnittes nach oben, ohne daß die Ursache der Einklemmungserscheinungen gefunden werden kann. Punktion des Coecum, das sofort nach Entleerung von Gas und Blut kollabierte.

Darm läßt sich nicht reponieren, doch kann die Bauchwunde nahezu geschlossen werden.

6 Stunden p. o. Exitus.

Sektion: Das Coecum mit zirka 3 Fuß Dünndarm ist doppelt umgedreht. Die Drehungsstelle lag höher als das obere Schnittende. Dies war möglich geworden durch abnorme Ausdehnung des Mesocolon und Mesocoecum.

---

[1]) Manoury, Considérations sur l'étranglement interne du canal intestinal. (These, Paris 1819, Ref. in Clairmont l. c.).

[2]) Billroth, Ein Fall von äußerer und innerer Darmeinklemmung. (A. f. kl. Chir. Bd. 1, S. 485.)

Es lag hier also ein Volvulus coeci in einer rechtsseitigen Leistenhernie vor. Die Fälle von Volvulus coeci sind selten; ich konnte in der mir zugänglichen Literatur nur sechs finden. Die Drehungsstelle des Volvulus lag wie im obigen Fall oberhalb der Bruchpforte. Bemerkenswert ist noch die abnorme Dehnung des Mesocolon und Mesocoecum.

3. Fall[1]): Anamnese. 30jährige Patientin, seit sechs Jahren linksseitiger Leistenbruch. Patientin trug stets ein Bruchband. Incarceration am 19. März 1882. Aufstoßen, Erbrechen, heftige Schmerzen.

Status: In der Leistengegend mannsfaustgroße, mäßig gespannte, leeren Perkussionsschall ergebende, breit gestielte Hernie. Der Stiel läßt sich bis in den Leistenkanal verfolgen. Abdomen schlaff. Fäkulentes Erbrechen.

20. März Herniotomie mit Enterotomie. Bruchinhalt: dunkelrotgefärbte Darmschlingen. Der Zeigefinger kann leicht in die Bauchhöhle eindringen. Achsendrehung der vorgelagerten Darmschlinge im Stiele. Drehung im entgegengesetzten Sinne ohne Erfolg. Darmpunktion fruchtlos, daher 2 cm langer Einschnitt, Entleerung des Darminhalts, Darmnaht, Reposition, Bruchsack excidiert. — Verlauf reaktionslos, glatte Heilung.

Nach einem halben Jahre Narbe fest, jedoch abermaliges Hervortreten der Hernie.

Als Ursache der Incarcerationserscheinungen stellt Hofmokl hier nicht einzig und allein den Volvulus hin, sondern er hält es auch für möglich, „daß ein anderes intraabdominelles Hindernis, welches durch die Operation unschädlich gemacht wurde", die Einklemmungserscheinungen auslöste.

4. Fall[2]). 12. Mai 1891. 52jähriger Patient. 1887 Unterleibsentzündung; damals wurde eine linksseitige Hernie konstatiert und ein Bruchband verordnet. Seit gestern Abend Incarceration, die vom Arzte nicht behoben werden konnte.

Diagnose, linksseitige incarcerierte Leistenhernie.

Taxis in Narkose. Nach drei Tagen Laparotomie: Man erblickt die in der Hernie befindliche Dünndarmschlinge. Beide Schenkel derselben sind braunrot verfärbt und um 90° aneinander gedreht.

Die Verhältnisse sind also hier ganz ähnlich wie im vorhergehenden Fall und nicht viel anders in den beiden folgenden:

5. Fall[3]). 52jähriger Patient. Seit längerer Zeit rechtsseitiger Schenkelbruch, seit zehn Tagen absolute Obstipation und tägliches Erbrechen.

Es handelt sich um eine Hernie cruralis dextra. Hernio-laparotomie: Im Bruchsacke schlecht aussehende Darmschlinge mit bohnengroßer Perforation. Nekrotische Schnürfurche. Der zuführende Schenkel hatte sich im Schenkelkanal retrahiert und seinen Inhalt in die Bauchhöhle entleert.

Anlegung eines Anus praeternaturalis.

Exitus nach sieben Stunden.

Sektion: Torsion des Mesenteriums der vorliegenden Darmschlinge um seine Längsachse. Peritonitis diffusa.

Offenbar waren hier bei der Operation die Verhältnisse noch nicht klar; die Torsion der Darmschlingen wurde nicht bemerkt und trat erst bei der Sektion zutage.

6. Fall). 71jährige Patientin. Schon vor sechs Jahren eingeklemmte linksseitige Hernie, die mit Erfolg operiert worden war. Eine

---

[1]) Hofmokl, Klin. Beitr. zur Symptomatologie u. Therapie der eingeklemmten und zur Radikaloperation der freien Brüche. (Wr. Kl. 1890. H. 8, S. 9.)

[2]) [3]) Henggeler, Statistische Ergebnisse von 276 incarcerierten Hernien usw. (B. z. Chir. Bd. 15.)

[4]) Henggeler: l. c.

Hernia crualis dextra besteht schon längere Zeit; neun Tage lang eingeklemmt.

Es handelt sich also um eine rechtsseitige eingeklemmte Schenkelhernie.

Herniotomia interna: Inhalt des Bruchsacks: Darmschlinge mit zwei großen Perforationsöffnungen. Zahlreiche entzündliche Adhäsionen. Resektion eines Stückes Netz, Anus praeternaturalis.

Exitus nach zwei Tagen.

Sektion: Vorgefallene Darmschlinge um die Längsachse gedreht. Peritonitis perforativa.

Von diesem Falle gilt dasselbe wie vom vorigen. Henggeler führt die drei zuletzt zitierten Fälle in seiner Statistik eingeklemmter Hernien auf. Es ist hierzu zu bemerken, daß es sich nur im vorletzten Falle tatsächlich um eine Incarceration handelt, während die andern als Scheineinklemmungen aufzufassen sind.

7. Fall[1]). Karoline G., 57 Jahre. Aufnahme am 27. Juli 1891. Patientin hatte schon lange einen Bruch. Im Jahre 1882 Radikaloperation, Rezidiv. Es wurde stets ein Bruchband getragen. Acht Stunden vor der Aufnahme plötzlich Einklemmung. Hernia cruralis dextra. Herniotomie, Radikaloperation nach Macewen. Bruchsack stark verwachsen, klares Bruchwasser, normale, etwas injizierte Darmschlinge, darunter eine zweite cyanotische Schlinge mit halber Achsendrehung. Heilung p. p. Stuhl nach zwei Tagen. Entlassen am 15. Tage.

8. Fall[2]). Konrad A., 46 Jahre. Aufnahme am 6. Oktober 1891. Die Hernie besteht seit sechs Monaten. Am 5. Oktober bei schwerer Arbeit Einklemmung mit heftigen Schmerzen und Erbrechen. Taxisversuche resultatlos. Faustgroße Geschwulst. Abdomen etwas aufgetrieben. Dauer der Incarceration einen Tag. Hernia inguinal. ext. sin.

I. Herniotomie, Vorlagerung des incarcerierten Darmabschnitts in situ. Reichliches hämorrhagisches Bruchwasser, hämorrhagisch infarzierte, teilweise mit Fibrin belegte Ileumschlinge. Achsendrehung, Mesenterium handtellergroß, dunkelblaurot, hart. Zeichen von Gangrän; Darmschlinge noch weit über die Incarceration hinaus injiziert, Serosa brüchig.

Verlauf: Die vorgelagerten Darmschlingen erholen sich bald, weshalb sie am vierten Tage reponiert werden können. Nach der Operation erschwerte Stuhlentleerung. Fünf Tage p. o. wieder Stuhl.

10. Oktober II. Herniolaparotomie: Verlängerung des Schnittes nach oben. Reposition der vorgelagerten und leicht verklebten Schlinge, Tamponade. Heilung p. s. Feste Vernarbung. Patient war bis März 1894 arbeitsfähig. Dann Rezidiv. Mai 1894 Tod an Phthisis.

Es ist bei den beiden letzterwähnten Fällen nicht klar, ob es sich neben der Achsendrehung noch um eine echte Brucheinklemmung handelte. Nach obiger Schilderung, die der Arbeit von Bundschuh wörtlich entnommen ist, sind wir nicht geneigt, dies anzunehmen; jedoch spricht Verfasser von der Möglichkeit, daß die Achsendrehungen „sich im Momente der Einklemmung beim Durchzwängen durch den Bruchsack“ ausgebildet hätten, scheint also seinerseits außer dem Volvulus eine reelle Incarceration anzunehmen.

9. Fall[3]). 62jähriger Patient. Aufnahme am 26. August mit der Diagnose: Eingeklemmte rechtsseitige Inguinalhernie. Am 25. August war der Bruch schmerzhaft geworden. Am nächsten Morgen Erbrechen. Herniotomie: Im Bruchsacke viel Omentum und ein Dünndarmvolvulus.

---

[1]) und [2]) Bundschuh, Zur Pathologie und Therapie der Brucheinklemmung. (B. z. Chir. 1901, Bd. 31.)

[3]) Knaggs, Volvulus in association with hernia. (Ann. of surg. 1900.)

Reposition. Der Darm sah schlecht aus. Nach der Operation Abgang von Flatus; aber keine Peristaltik; Kräfteverfall, Exitus.

Obduktion: Keine diffuse Peritonitis, kein Austritt von Faeces. Adhäsionen zwischen den strangulierten und den benachbarten Schlingen. 39 Zoll oberhalb der Valvula Bauhini fand sich ein cyanotisches, ödematöses, teilweise gangränöses Darmstück von $9^1/_2$ Zoll Länge. Dies war offenbar ein Volvulus gewesen. Durch Lösung der Adhäsionen war eine Perforation gesetzt worden. An zahlreichen Stellen lag die Muscularis frei.

10. Fall[1]). Aelterer Mann, der eine reponible Inguinalhernie gehabt hatte. Eines Nachts 3 Uhr stand Patient auf; hierbei trat die Hernie heraus. Patient schlief dann wieder ein, ohne die Hernie reponiert zu haben. Beim Aufwachen fand er die Bruchgeschwulst sehr groß und irreponibel. $1^1/_2$ Uhr nachmittags war Patient pulslos. Bruchgeschwulst kindskopfgroß, blau und kalt. Oberhalb der Bruchgeschwulst stark gespannter Strang.

Operation: Im Bruchsacke großes Darmpaket, das um sich selbst gedreht und vollkommen abgeschnürt war. Exitus vor dem nächsten Morgen.

Bemerkenswert ist hier der außerordentlich foudroyante Verlauf. Es ist übrigens aus dem Krankenberichte nicht zu ersehen, ob es sich um einen Dünn- oder Dickdarmvolvulus handelte.

11. Fall[2]). 39jähriger Patient. Aufnahme ins Krankenhaus am 1. Oktober 1894 mit linksseitiger Inguinalscrotalhernie. Patient war akut erkrankt, die Bruchgeschwulst kindskopfgroß, irreponibel, sehr schmerzhaft und weich. Vier Stunden vor der Aufnahme hatte sich der Bruch während eines Hustenstoßes plötzlich mächtig vergrößert. Infolge der heftigen Schmerzen kollapsähnlicher Zustand. Kein Erbrechen.

Fünf Stunden später Operation: Bei Eröffnung des Bruchsacks fließt hämorrhagische Flüssigkeit ab. Ferner werden Darmschlingen in einer Ausdehnung von 1 Yard (90 cm) sichtbar. In der Tiefe des Bruchsacks sieht man eine andere Dünndarmschlinge von 12 Zoll Länge. Sie sieht dunkel, aber glänzend aus. Diese Schlinge war um ihre Mesenterialachse gedreht. Der Volvulus wird gelöst, der Darm reponiert, Radikaloperation. Heilung.

Knaggs nimmt an, daß in diesem Falle bei bestehendem Bruch eine zweite Darmschlinge in gedrehtem Zustand in den Bruchsack getrieben wurde.

12 Fall[3]). 49jähriger Mann. Seit dem 15. Lebensjahre Hernie, die sich vor kurzem plötzlich vergrößert hatte. Es handelte sich um eine sehr große Inguinalhernie. Drei Tage vor der Aufnahme hatte Patient kolikartige Schmerzen im Bruch und im Abdomen. Während einiger Tage Obstipation, Uebelkeit ohne Erbrechen, Hernie sehr weich. Der Bruchsack enthielt den Appendix, Coecum, den größten Teil des Colon ascendens, einen Teil des Ileum und Omentum. Ein Stück Ileum war kongestioniert und abgeschnürt, gedreht und mit der Umgebung verwachsen. Die Adhäsionen wurden gelöst, der Darm reponiert. Heilung.

13. Fall[4]). 62jährige Frau. Aufnahme am 16. Mai 1896 mitternachts. Große eingeklemmte Nabelhernie. An demselben Abend gegen 7 Uhr hatte sie plötzlich in der Bruchgeschwulst Schmerzen bekommen. Gegen 10 Uhr wurden die Schmerzen sehr heftig, Erbrechen. Bei der Aufnahme Allgemeinbefinden schlecht. Sehr große höckrige Bruchgeschwulst, überall tympanitisch und stark gespannt.

Am 17. Mai Operation. Im Bruchsack einige Unzen hämorrhagischer Flüssigkeit. Mehrere Fuß Dünndarm erfüllen den Hauptbruchsack sowie einige Loculi des Bruchsacks. Der Darm ist gebläht und von Blutungen durchsetzt. Das im Bruchsacke liegende Mesenterium ist verdickt, der Bruchring mit einem dicken Rande versehen; er ist nicht der

[1]) Knaggs, l. c.
[2]) Knaggs, l. c.
[3]) und [4]) Knaggs, l. c.

Sitz der Abschnürung. Der gesunde Darm, der von dem kongestionierten durch eine Incarcerationsmarke geschieden ist, wird erreicht, nachdem man nur einige Zoll des am unteren Wundwinkel gelegenen Stückes herausgezogen hatte; aber am andern Ende der Schlinge kam aus dem oberen Wundwinkel mehr und mehr geblähter und dunkelgefärbter Darm zum Vorschein, der ohne Schnürfurche in den gesunden Darm überging. Der ganze geschädigte Darm bildete einen Volvulus von einer halben Drehung. Reposition. Exitus nach 40 Stunden. Sektion wurde nicht gemacht.

Knaggs glaubt, daß hier der Volvulus nicht das Resultat einer erst jüngst erfolgten Umdrehung gewesen sei, daß vielmehr die Achsendrehung schon früher entstanden war, und zwar dadurch, daß beim Austritt größerer Darmmassen in den Bruchsack die Enden der Bruchdarmschlinge allmählich genähert und überkreuzt wurden. Zwei Momente hält Knaggs bei dieser Entstehungsart noch für besonders wesentlich, nämlich einmal den Zug, den die große Bruchgeschwulst auf die Enden der Schlinge ausübte, sowie die Atrophie des Mesenteriums, ein Faktor, der ja auch bei der Entstehung des Dünndarmvolvulus in der freien Bauchhöhle eine Rolle spielt. An der Auslösung der Einklemmungserscheinungen gibt Knaggs nicht nur dem Volvulus schuld, sondern er meint, daß der eine Schenkel der Bruchdarmschlinge innerhalb des Abdomens wie ein Strang ausgespannt gewesen sei und daß der andere Schenkel über diesen Strang herabgehangen habe und so abgeschnürt worden sei.

14. Fall[1]). 56jähriger Arbeiter. Aufnahme am 4. Oktober 1898. Seit einigen Jahren irreponible linksseitige Leistenhernie. Ein Bruchband wurde nie getragen. Am 4. Oktober, 4 Uhr nachmittags, heftige Schmerzen in der Nabelgegend. Bald darauf Erbrechen. Keine Flatus; dagegen nach sieben oder acht Stunden Abgang von bluthaltigen Massen. Ein Teil der Bruchgeschwulst nahm das Scrotum ein; die Hauptmasse derselben erstreckte sich in Form eines Divertikels lateralwärts von der Spina i. a. s. Am Bruchdarme zeitweise Peristaltik. Der Patient lokalisierte die Schmerzen auf eine oberhalb der Pubes und nach oben und innen von der Hernie gelegene Stelle. Operation 5 Uhr p. m: Aus dem Bruchsacke fließt blutige Flüssigkeit. Im Bruchsacke Dünndarmschlinge von zirka 3 Fuß Länge. Ihr nach innen gelegener Teil war gebläht, livide verfärbt und mit kleinen weißen Flecken bedeckt. Der nach außen gelegene Teil nicht übermäßig gebläht, aber kongestioniert und mit blutiger Flüssigkeit bedeckt. Die Bruchpforte war für den Zeigefinger durchgängig. Der Zustand des nach außen gelegenen Teils der Bruchdarmschlinge ließ einen Volvulus vermuten. Er wurde weiter herausgezogen; der Darm, der zum Vorschein kam, war ebenfalls kongestioniert und blutig. Als man 12 Zoll herausgezogen hatte, sah man eine Schnürfurche, jenseits derselben war der Darm normal gefärbt. Die Diagnose Volvulus war damit sicher. Mit Rücksicht auf den schlechten Zustand des Patienten wurde kein Versuch gemacht, den Volvulus sichtbar zu machen. Erweiterung des Bruchrings, Abtragung des Bruchsacks, Schluß der Bauchwand. 27 Stunden nach der Operation Exitus.

Sektion: Die untersten 4 Fuß des Ileum waren um 180° von rechts nach links gedreht. Die letzten 5 Zoll waren mit dem Mesenterium in einen Strang ausgezogen; der höher gelegene Ileumteil zog unter diesem Strange durch und wurde durch ihn komprimiert. Der größte Teil der Schlinge lag im Bruchsacke.

Knaggs nimmt an, daß der Volvulus bereits im Abdomen präformiert war und erst nachträglich in die Hernie eintrat. Da das Colon ascendens fixiert war, wurde mit dem Austritt einer

[1]) Knaggs, l. c.

größeren Darmmasse das Ende des Ileums in den erwähnten Strang ausgezogen, der durch seine starke Spannung zur Kotstauung Anlaß gab und außerdem noch einen Druck auf den unter ihm liegenden Ileumteil ausübte, — in ganz ähnlicher Weise wie in unserm Falle die gedrehte Darmschlinge den Dickdarm komprimierte.

15. Fall[1]). 49jährige Frau. Seit sechs Tagen eingeklemmte Schenkelhernie. Diese war wallnußgroß, druckempfindlich, die Haut darüber entzündet. Die Einklemmungserscheinungen waren plötzlich aufgetreten. Bei der Operation fand man eine gangränöse Schlinge. — Anlegung eines Anus praeternaturalis. Acht Tage nach der Operation Exitus.

Sektion: Diffuse Peritonitis. Die beiden Enden der Schlinge waren in der Nähe der Wunde fixiert. Das obere rechtsgelegene Stück reichte bis in die Fossa iliaca. Von hier lief es unter dem untern Stücke zurück, um dann bandförmig unter dem oberen Stücke weiterzuziehen. Das obere Stück lag auf dem Coecum und wurde durch das untere komprimiert. Jenseits des strangförmigen untern Stückes erweiterte es sich wieder.

Es liegen also hier ganz ähnliche Verhältnisse vor wie im vorhergehenden Falle; doch ist es schwer zu sagen, ob sie nicht erst durch die Operation so kompliziert gestaltet wurden.

16. Fall[2]). 49jährige Patientin. Vor 24 Jahren war während der Arbeit in der linken Cruralregion unter Schmerzen eine Schwellung von Haselnußgröße aufgetreten, die im Laufe der Jahre zunahm, um schließlich Mannskopfgröße zu erreichen. Am Tage vor der Aufnahme diarrhoischer Stuhl, heftige Schmerzen, Zunahme der Schwellung. Bei der Aufnahme reichte die Bruchgeschwulst bis zu den Knien, war gebläht, weich und elastisch; Perkussionsschall tympanitisch. Bruch wie Abdomen druckempfindlich. Leichter Meteorismus. Sehr schlechter Allgemeinzustand.

Operation: Im Bruchsacke finden sich 1 m Dünndarm, Colon transversum und ascendens, Coecum, Appendix. Das Kolon ist schwärzlich, der Bruchsack voll von grüngelber Flüssigkeit. Auf der Oberfläche der Darmschlingen Pseudomembranen. Reposition nach Verlängerung des Schnitts.

Tod acht Stunden nach der Operation.

Sektion: Volvulus des Dünn- und Dickdarms. Mesenterium des Coecum 40 cm lang, das des Dünndarms 60 cm. $1^1/_2$ m vom Dünndarm und 80 cm vom Dickdarme weisen Zeichen von Einklemmung auf.

Der zweite Fall von Coecum volvulus im Bruchsack, besonders interessant noch dadurch, daß das Coecum in einer linksseitigen Hernie lag.

17. Fall[3]). 75jähriger Patient. Seit 50 Jahren Bruch in der rechten Leistengegend. Am 20. Januar 1903 morgens $^1/_2$6 Uhr plötzlich heftige Schmerzen in der rechten Unterbauchgegend; der früher stets reponible Bruch läßt sich nicht mehr reponieren. Brechreiz, kein Stuhl, keine Flatus.

Status: Scrotum von einem kindskopfgroßen prallelastischen Tumor eingenommen, der sich oberhalb des Poupartschen Bandes in die rechte Leistengegend fortsetzt. Perkussionsschall laut tympanitisch. Nach der Palpation Peristaltik. Abdomen stark aufgetrieben. Nach vergeblichem Taxisversuch Herniotomie in Lokalanästhesie. Nach Einkerbung des äußeren Bruchrings vollständige Reposition des Bruchinhalts. Wegen des hohen Alters des Patienten wird der Bruchsack nicht eröffnet. Schluß des Leistenkanals nach Bassini. Ein sofort nach der Operation appliziertes Klysma geht ohne Stuhl und Flatus ab. In den nächsten Tagen wieder-

[1]) Knaggs, l. c.

[2]) Catellani, Note upon the presence of the caecum and appendix in left femoral herniae. (Ann. of surg. 1898, Nr. 2.)

[3]) Clairmont, l. c.

holt blutige Stuhlentleerungen. Am 24. Januar Exitus unter den Erscheinungen einer Pneumonie.

Obduktion: Croupöse Pneumonie des rechten Mittellappens. Beginnende Nekrose und hämorrhagische Infarcierung des Darmkanals in einem ausgedehnten Ileumabschnitt infolge von Drehung im Bereiche des durch die Hernienbildung verursachten stielartigen Mesenterialabschnitts.

Es handelte sich also hier um einen Volvulus der Bruchdarmschlinge, der während der Operation als solcher nicht erkannt und daher in situ reponiert wurde, weshalb natürlich die Einklemmungserscheinungen fortbestehen mußten. Daß der Volvulus ursprünglich im Bruchsacke lag, schließt Clairmont daraus, daß zu dem gedrehten Dünndarmabschnitt ein gedehntes und verdicktes Mesenterium gehörte.

18. Fall[1]). 45jährige Patientin. Seit 17 Jahren Nabelhernie, die seit drei Tagen eingeklemmt ist. Patientin hatte ein Bruchband getragen.

Status: 24. August 1888. Mannsfaustgroße incarcerierte Nabelhernie. Die Palpation ergibt als Bruchinhalt teils Netz, teils Darmschlingen, die sich durch Kompression in die Bauchhöhle zurückdrängen lassen, aber bei Nachlaß des Druckes sofort unter Gurren wieder hervortreten. Bauch nicht aufgetrieben, lokale Schmerzhaftigkeit, häufiges Erbrechen.

24. August 1888 Herniotomie. Bruchinhalt: Großer Netzklumpen, der an mehreren Stellen mit dem Bruchsacke verwachsen ist. Ferner eine 15 cm lange, stark gedehnte Dünndarmschlinge. Der Finger läßt sich neben dem Bruchcontentum leicht durch die Bruchpforte in die Bauchhöhle vorschieben. Bei Kompression dieselbe Erscheinung wie vor der Operation. Abbindung und Abtragung des Netzes. Hierauf wird die vorgelagerte Darmschlinge versuchsweise um ihre Achse gedreht, und bei einer solchen Drehung gelingt es, die Gase zu entleeren und die Darmschlinge zu reponieren. Naht der Bruchpforte, Abtragung des Bruchsacks. Heilung usw.

Bemerkenswert ist bei diesem Falle die Therapie: Das versuchsweise Drehen der Bruchdarmschlinge. Ob dieses Verfahren prinzipiell empfohlen werden kann, erscheint allerdings zweifelhaft.

19. Fall[2]). 64jähriger Patient. Aufnahme in die Klinik am 29. Oktober 1887 nachmittags.

Seit vielen Jahren linksseitiger Scrotalbruch, der am 28. Oktober plötzlich ohne nachweisbare Ursache schmerzhaft und irreponibel geworden war. Einmaliges Erbrechen. Stuhl und Flatus gingen ab. Am Tage der Aufnahme früh heftige Schmerzen und Auftreibung des Abdomens.

Status: Linke Scrotalhälfte von einer kindskopfgroßen Geschwulst eingenommen, die sich in den Leistenkanal fortsetzt. Die Geschwulst ist durch eine Querfurche in einen kleineren unteren und einen größeren oberen Anteil geteilt; in ersterem Fluktuation; im letzteren knochenharte Resistenz (verkalkte Hydrocele), sonst ist die Bruchgeschwulst weich. Auf Druck verkleinert sich der Bruch, unter Gurren schlüpft ein Teil des Bruchinhalts in die Bauchhöhle. Abdomen sehr druckempfindlich

Nachts Kollaps, heftige Schmerzen, stärkere Auftreibung des Abdomens, krampfhafte Brechbewegungen.

Es soll nun zur Operation geschritten werden, aber während der Narkose gehen Flatus ab und nach einer Irrigation tritt massenhaft Stuhl auf, weshalb schließlich von der Operation abgesehen wird. Später wieder Kollaps, Brechbewegungen, morgens 7 Uhr Exitus.

---

[1]) Hofmokl, l. c. Fall 48.

[2]) Zuckerkandl, Herniologische Beiträge. (Allg. Wr. med. Ztg. Nr. 51, 52.)

Sektion: Coecum an langem Mesenterium. Am Bruchsackgrunde Konvolut scharf gewundener Ileumschlingen. Absteigender und aufsteigender Schenkel derselben vor der Bruchpforte einhalbmal um die Mesenterialachse gedreht und einander überkreuzend. Der eintretende Schenkel erscheint durch den austretenden komprimiert. Durch die Wurzel des stark gespannten Mesenteriums ist das untere Querstück des Duodenums komprimiert. Peritonitis.

Besonders hervorzuheben sind hier nach Zuckerkandl folgende Symptome:

1. Die Hernie war nicht prall und hart.
2. Die Hernie ließ sich zum Teil reponieren.
3. Die größte Schmerzhaftigkeit lag nicht im Bruche, sondern im Abdomen.
4. Erscheinungen von Exsudation in dem Bruchsacke fehlten.
5. Es lag keine völlige Stenosierung vor, denn Stuhl und Flatus gingen ab.

Auf die Bedeutung dieser Symptome wird unten näher eingegangen werden.

20. Fall[1]). 64jähriger Tagelöhner. Seit sechs Jahren allmählich sich vergrößernder rechtsseitiger Leistenbruch, der seit zwei Jahren nicht mehr reponibel ist. Vor acht Tagen Zeichen von gehinderter Darmpassage, seit zwei Tagen Erbrechen.

Status: Schlechter Allgemeinzustand. Abdomen ausgedehnt, Darmperistaltik äußerlich sichtbar. Rechte Scrotalhälfte erfüllt von kindskopfgroßer irreponibler Hernie. Hernie selbst mäßig gespannt, an der Bruchpforte weder spontaner, noch Druckschmerz; ein Teil des Darminhalts läßt sich unter quatschendem Geräusch in die Bauchhöhle zurückdrücken. Zwei Querfinger unterhalb der Bruchpforte deutlich vermehrte Resistenz und Druckempfindlichkeit. Fortwährend Aufstoßen sowie Erbrechen fäkulenter Massen.

Diagnose: Incarceration im Bruchsackkörper.

Herniotomie: im Bruchsacke, der wenig Bruchwasser enthält, liegt das ganze Coecum mäßig injiziert, jedoch stark gebläht, einhalbmal nach links um seine Achse gedreht, sodaß die beiden Enden des Coecums den Drehpunkt des Volvulus markieren. Der vordere Schlingenschenkel ist durch eine strangförmige Adhäsion fixiert, ebenso der hintere. Hinter dem Volvulus liegt ein Konvolut geblähter Dünndarmschlingen. Bruchpforte bequem für vier Finger durchgängig.

Lösung der Adhäsionen, Detorsion. Die Reposition gelingt erst nach Erweiterung des Schnittes.

Naht, Drainage des Bruchsacks.

24 Stunden p. o. Abgang von Winden, am dritten Tage Stuhl. Heilung p. s.

Fünf Wochen später wieder Stenosenerscheinungen, Tod im Kollaps.

Sektion: Oberhalb der Bruchpforte ein zweites Konvolut von Dünndarmschlingen, die so fest verbacken sind, daß das Lumen verlegt ist und Wasser nicht durchgespritzt werden kann, während die Passage der durch Herniotomie befreiten Schlingen frei ist.

Kolischer glaubt an diesem Falle die von Zuckerkandl aufgestellten, oben zitierten Symptome bestätigt zu sehen.

21. Fall[2]). 50jähriger Patient. Seit fünf Jahren reponible linksseitige Scrotalhernie. Diese wurde vor zwei Jahren irreponibel und schmerzhaft, jedoch gelang damals die Reposition. Zwei Tage vor der Aufnahme Hernie abermals irreponibel und schmerzhaft. Am Abend desselben Tages Erbrechen. Kein Stuhl, keine Flatus.

---

[1]) Kolischer, Zur Frage des Volvulus im Bruchsack. (Allg. Wr. med. Ztg. 1889. Nr. 47.)

[2]) Zuckerkandl, l. c.

Status: Allgemeinzustand schlecht. Rechte Scrotalhälfte von einer zweimannsfaustgroßen Geschwulst erfüllt, die prall gespannt ist und mit ihrem oberen Ende in den Leistenkanal übergeht. Repositionsversuche erfolglos.

Herniotomie: Nach Eröffnung des Bruchsacks fließen mäßige Mengen Bruchwasser ab. Im Bruchsacke zahlreiche dunkelrote Ileumschlingen, die durch pseudomembranöse Stränge miteinander verklebt sind, ferner Coecum. Die Ileumschlingen sind durch an drei Stellen um die Mesenterialachse erfolgte Drehungen zu einem Knäuel geballt. Die Stellen, an denen die Schlingen geknickt erschienen, sind blutleer und grau. Der in den Leistenkanal eingeführte Finger stößt nirgends auf einen einschnürenden Ring. Lösung des Volvulus, Reposition. In der Gegend des Bruchhalses Naht durch Haut, Muskel und Bruchsack; die übrige Wunde bleibt offen.

Stuhl und Winde gehen nicht ab. Am nächsten Morgen Temperaturerhöhung, nachmittags Kollaps, abends Exitus.

Sektion: Peritonitis. Die vorher gedrehten Schlingen liegen ebenso wie vor der Detorsion.

22. Fall[1]). 62jährige Frau. Am 2. März 1907 7 Uhr morgens während eines starken Hustenanfalls plötzlich Schmerz in der rechten Leistengegend, wo eine Geschwulst aufgetreten ist. Kein Erbrechen, dagegen Aufstoßen. Gegen Abend Nachlassen der Beschwerden. Vorher soll kein Bruch bestanden haben.

Status: Allgemeinzustand schlecht. Ausgedehnte Bronchiolitis. Abdomen in seiner unteren Hälfte stark aufgetrieben, Bauchdecken gespannt. Bruchgeschwulst gänseeigroß vor dem rechten äußeren Leistenringe, druckempfindlich, prall gespannt, tympanitischen Schall ergebend, unbeweglich. Während der Untersuchung Erbrechen. Kein Taxisversuch.

Herniotomie: Im Bruchsack, der leicht zerreißlich ist, einige Tropfen Bruchwasser. Einklemmungsring eng und straff. Eingeklemmt ist eine 16 bis 18 cm lange Dünndarmschlinge: sie ist mäßig stark gebläht. An ihrer äußeren Peripherie ist sie ringsherum braunrot, mißfarben, die Serosa brüchig, sodaß sie beim Anziehen und Zurückdrehen des Darmes von diesem abreißt. Der eingeklemmte Darm hat eine Drehung von etwas über 180° um seine Mesenterialachse gemacht. Bis zur Radix mesenterii Thrombose und hämorrhagische Infarcierung. Der abführende Darmschenkel ist kollabiert und bald hinter dem Schnürringe von normalem Aussehen. Der zuführende Schenkel, dem das infarcierte Mesenterium angehört, ist stark gebläht, ödematös, blaurot und zeigt erst weit oberhalb wieder allmählich normale Beschaffenheit.

Primäre Darmresektion mit anschließender Radikaloperation.

Glatte Heilung.

Koerber ist der Ansicht, daß die Achsendrehung erst im Moment des Darmaustritts geschah, daß der Darm sich gewissermaßen in den Bruchsack „hineindrehte", eine Entstehungsart, die bei der Weite der Bruchpforte ohne weiteres plausibel ist.

Interessant ist, wie schwer die Schädigung trotz der Kürze der Einklemmungszeit gewesen ist.

23. Fall[2]). 45jähriger Mann. Seit 17 Jahren Hernie. Seit 4 Tagen nach Heben einer schweren Last Vergrößerung des Bruches und Incarcerationserscheinungen.

Status: Allgemeinzustand schlecht. Abdomen stark gespannt. Linksseitiger Leistenbruch. Repositionsversuch erfolglos.

Herniotomie: Im Bruchsacke großes Netzkonvolut, mehrere vollständig unverändert aussehende Dünndarmschlingen. Sie werden mit

[1]) Koerber, Ueber einen Fall von achsengedrehter gangränöser Leistenhernie mit fortgesetzter retrograder Mesenteriumthrombose. (D. Z. f. Chir. Bd. 89.)

[2]) Borchard, Beitrag zur Kasuistik der eingeklemmten Brüche. (D. Z. f. Chir. Bd. 43.)

Mühe reponiert. In der Tiefe des Bruchsacks eine geblähte, ziemlich stark gespannte Dünndarmschlinge. Achsendrehung derselben. Beim Versuche, sie zu reponieren, platzt sie. Nachdem sich reichlich Darminhalt entleert hat, wird der Riß übernäht. Im Bruchsacke liegt ferner Dickdarm und Processus vermiformis. Nach vollkommener Reposition aller Eingeweide Abbindung des Bruchsacks.

Am nächsten Tage Tod im Kollaps.

Sektion: Eitrige Peritonitis. Colon ascendens und Appendix sind an einem langen, schwielig verdickten Mesenterium befestigt.

Auch hier wieder ein Fall, wo der Processus vermiformis in einer linksseitigen Hernie lag. Borchard glaubt, daß die Achsendrehung erst im Bruchsacke zustande gekommen sei.

24. Fall[1]). Großer Scrotalbruch, der sich beim Kegelschieben plötzlich eingeklemmt hatte. Taxisversuche erfolglos. Operation verweigert. Am 10. Tage schlechter Allgemeinzustand, rechte Scrotalhälfte stark gespannt, livide verfärbt, emphysematös. Oefters Erbrechen, seit 10 Tagen kein Stuhl. Keine Flatus.

Operation: Im Bruchsacke brandiges Darmkonvolut. Die Gangrän reicht bis in die Höhe der Bruchpforte, wo man das lebhaft gerötete zu- und abführende Rohr eben in die Bruchpforte hineinragen und eine scharfe Demarkation zwischen Bruchdarm und jenen Darmschenkeln sah. Keine Einschnürung. Das Darmkonvolut war achsengedreht. Nach Abtragung des ganzen Gekröse- und Darmstücks ragten die beiden sich kreuzenden Darmstümpfe, die miteinander verlötet waren, durch die Bruchpforte herein, wo sie fixiert wurden. Regelmäßige Kotentleerungen. Exitus an Inanition nach 11 Tagen.

25. Fall[2]). 65jährige Patientin. Seit 30 Jahren Nabelbruch, der stets reponibel war, seit 14 Tagen jedoch irreponibel ist. Seit acht Tagen kein Stuhl, keine Flatus, fäkulentes Erbrechen.

Status: In der Mitte des Bauches kugelige, gestielte Vorwölbung von Zweimannskopfgröße. Zeitweilig Darmsteifungen auf der Bruchgeschwulst sichtbar. Tympanie. Reposition unmöglich.

Diagnose: Ileus mit wahrscheinlichem Sitze des Hindernisses in der Hernie selbst.

Operation: Im Bruchsacke hochgradig geblähte Dünn- und Dickdarmschlingen, blaurot injiziert. Keine Schnürfurche. Coecum nach oben links umgeklappt, Spitze des Wurmfortsatzes in der Gegend des rechten Ovariums adhärent. Ileum und Colon ascendens haben um die Achse des letzteren eine Drehung von 180° beschrieben, und zwar in der Richtung von links vorn nach rechts hinten. Das Colon transversum, welches ebenfalls im Bruchsacke liegt, ist kollabiert. Der ganze Dickdarm hat ein sehr langes Mesenterium. Nach Lösung der Adhäsionen gelingt die Reposition.

1¼ Stunde post operationem Exitus im Kollaps.

Sektion: Abdomen ohne Besonderheiten.

Wieder ein Fall von Volvulus coeci im Bruchsack, außerdem einer von den seltenen Fällen, in dem die Diagnose schon vor der Operation andeutungsweise gestellt wurde.

26. Fall[3]). Patientin mit rechtsseitiger reponibler Schenkelhernie. Die Bruchgeschwulst nimmt den größten Teil des Scarpaschen Dreiecks ein. Bei der Palpation Gurren.

Operation: Im Bruchsacke Coecum, Colon ascendens, ein kleiner Teil Dünndarm, adhärentes Netz. Um einen Netzstrang des Colon trans-

[1]) Schmidt, Die Unterleibsbrüche. (D. Chir. Lfg. 47.)

[2]) Malwine Cohn, Volvolus coeci in einer übergroßen Nabelhernie. (Inaug.-Diss. Breslau 1911.)

[3]) Chaput, Société anatomique 1887, S. 9. Ref. in Cohn l. c.

versum sind Colon ascendens und Coecum gewunden. Das freie Mesokolon ist sehr lang.

27. Fall[1]). 49jähriger Arbeiter. Seit vielen Jahren rechtsseitige Scrotalhernie, die stets reponibel gewesen war. Bruchband wurde stets getragen. Beim Heben eines schweren Baumstamms plötzlich heftige Schmerzen. Incarcerationserscheinungen. Kein Stuhl, keine Flatus. Vergebliche Taxisversuche von seiten des Patienten.

Status: Allgemeinzustand schlecht. Rechte Scrotalhälfte vergrößert, druckempfindlich, Scrotalhaut stark gespannt, Perkussionsschall tympanitisch. Am unteren Ende der Bruchgeschwulst Testikel fühlbar. In der Richtung des Inguinalkanals wenig prominente Vorwölbung. Keine Repositionsversuche.

Operation: Aus dem Bruchsacke quillt übelriechende Flüssigkeit. Im Bruchsack über mannsfaustgroßer, stark geblähter, blauschwarz verfärbter Dickdarmteil. Medianwärts und nach unten von diesem ebenfalls geblähte, blauschwarze Dünndarmschlinge. Durch Spaltung des vorderen Leistenrings scheint der Dickdarmteil — es ist der Blindsack des Coecums — von seiner Einklemmung befreit; deutlicher Schnürring. Auf Zug kommen weitere, aber normal aussehende Dickdarmschlingen zum Vorschein. Der Dickdarm besitzt ein sehr langes Mesenterium. Lateralwärts erscheint eine Dünndarmschlinge, die Einmündungsstelle des Dünndarms ins Coecum. Sie zeigt ebenfalls eine scharfe Schnürfurche, sieht aber sonst normal aus und ist leer. An die incarcerierte 60 cm lange Dünndarmschlinge schließt sich abdominalwärts eine geblähte, blauschwarzverfärbte, 70 bis 80 cm lange Schlinge, die um die Mesenterialachse eine Drehung von 180° beschrieben hat. Der Fußpunkt der Drehung liegt wenige Millimeter oberhalb des Leistenkanals. Jenseits der gedrehten Schlinge ist der Dünndarm geblät, sonst aber nicht verändert. Die torquierte Schlinge läßt sich leicht zurückdrehen. Auch das Coecum hat mit dem angrenzenden Teile des Colon ascendens um seine Längsachse eine Drehung von 180° beschrieben. Langes Mesenterium ileo-coeci commune. Die Detorsion von Coecum und Kolon gelingt leicht. Anlegung eines Anus coecalis, Abtragung des Bruchsacks.

Exitus am nächsten Morgen.

Sektion: In der Bauchhöhle zirka 200 ccm schwärzlich gefärbter, übelriechender Flüssigkeit. Der ganze obere Teil des Abdomens wird eingenommen von einem stark geblähten blauschwarzen Dünndarmabschnitt, der drei Schnürfurchen aufweist. Das Mesenterium des unteren Ileums und das Mesocoecum ist sehr lang.

Die Verhältnisse sind hier die bei weitem kompliziertesten von allen bisher angeführten Fällen. Es handelt sich sowohl um einen Dünndarm-, wie um einen Coecumvolvulus, außerdem noch um echte Incarceration.

Nach Kaisers Meinung steht in seinem Falle die klinische Bedeutung der Achsendrehung des Coecums hinter der der Incarceration weit zurück.

28. Fall[2]). 60jährige Frau mit kindskopfgroßer Nabelhernie, die seit zwei Tagen eingeklemmt ist. Bei der Operation findet sich im Bruchsack eine achsengedrehte und durch einen Netzstrang abgeklemmte gangränöse Ileumschlinge sowie eine ebenfalls gangränöse Dickdarmschlinge (Colon transversum und descendens).

Resectio ilei, Resectio coli, Anus praeternaturalis. Tod elf Stunden post operationem an Lipomatosis cordis destruens.

---

[1]) Oskar Kaiser, Volvulus coeci mit Incarceration und einer Leistenhernie. (D. Z. f. Chir. Bd. 55.)

[2]) Hilgenreiner, Seltene und bemerkenswerte Hernien. (B. z. Chir. 1910, Bd. 69.)

29. Fall[1]). 37jährige Patientin. Seit zehn Jahren Schwellung in der rechten Leiste. Bruchband wurde nie getragen. Am Abend des 6. Mai 1898 wurde die Hernie irreponibel; Schmerzen und Erbrechen.

Status: Schlechter Allgemeinzustand. Rechtsseitige, über zweifaustgroße druckempfindliche Schenkelhernie. Reposition in Narkose gelingt zum Teil.

Herniotomie: Im Bruchsack übelriechendes, dunkles Bruchwasser. Darmschlinge (Ileum) gangränös. Die Gangrän setzt sich am centralen Ende des Darmes in die Bauchhöhle hinein fort. Auch nach Spaltung der Bruchpforte gelingt es nicht, den gangränösen Teil nach außen hervorzuziehen. Nach Verlängerung des Schnittes nach oben findet sich, daß das ganze Konvolut der im Bruchsacke gelegenen Darmschlingen nach links um 180° gedreht war und in dieser Lage durch einen Netzstrang fixiert wurde. Erst nach Durchtrennung dieses Stranges gelingt die Detorsion. Die Gangrän setzt sich noch 30 cm centralwärts hinter der Bruchpforte fort. Resektion der ganzen gangränösen Darmpartie (2,15 m).

Bis zum 13. Mai Erbrechen. Am dritten Tage post operationem Durchfall. Sonst glatte Heilung.

30. Fall[2]). 71jähriger Patient. Seit 21 Jahren an Größe zunehmende Geschwulst in der rechten Schenkelbeuge. Bruchband wurde nicht getragen. Nach einem Stoße wurde der Bruch irreponibel und schmerzhaft. Abgang von Flatus, kein Stuhl.

Status: Abdomen nicht aufgetrieben, nicht druckempfindlich. In der Gegend der rechten Schenkelbeuge zweimannsfaustgroße elastische, nicht fluktuierende Geschwulst von geringer Spannung, tympanitischem Schall.

Diagnose: Enterocele cruralis accreta dextra inflammata.

In der nächsten Nacht Verschlimmerung. Erbrechen fäkulenter Massen. Kollaps.

Am Morgen Herniotomie: Beträchtliche Mengen trüber Flüssigkeit fließen ab. Bruchinhalt: Verwachsene Dünndarmschlingen, die an zahlreichen Stellen gangränös, an manchen sogar perforiert sind. Im rechten Teil des Bruchsacks stark geblähte, sehr entzündliche Schlingen. Zwischen einem fibrösen Strang und der Mesenterialplatte ist eine andere Schlinge hindurchgetreten und jenseits des Stranges einhalbmal von links nach rechts um die Mesenterialachse gedreht. Der erwähnte Strang drückt sich tief in den darunter liegenden Darm ein. An dem torquierten Darme zwei Strangulationsfurchen, von denen die eine von dem gespannten Strange herrührt, die andere der Kreuzungsstelle des gedrehten Darmes entspricht. Detorsion, Resektion des gangränösen Darmes.

Exitus in der folgenden Nacht.

Sektion: Nichts Wesentliches.

Zuckerkandl fügt hinzu, daß schon vor der Operation die Vermutung auf Volvulus aufgestellt werden konnte.

31. Fall[3]). Hernia cruralis, die unter einer sehr starken Incarceration im Bruchsack um die Achse gedreht war.

32. Fall[4]). 55jähriger Patient. Vor 13 Jahren „Verhärtung" in der rechten Unterleibsgegend. Vor sechs Tagen krampfartige Schmerzen im Unterleib; am folgenden Tage Aufstoßen und Erbrechen. Drei Tage später Koterbrechen, kein Stuhl, keine Flatus.

---

[1]) Dressmann, Ueber größere Darmresektionen. (Berl. kl. Woch. 1899, Nr. 16.)

[2]) Zuckerkandl, Volvulus und Strangulation in einem Schenkelbruche. (Wr. kl. Woch. 1889, Nr. 1.)

[3]) Linhart, Schenkelhernie 1852. (Ref. in Clairmont l. c.)

[4]) Neumann, Ein Fall von operativ geheilter Hernia retroperitonealis mesenterico-parietalis. (D. Z. f. Chir., Bd. 47.)

Status: Abdomen mäßig stark aufgetrieben, besonders unterhalb des Nabels. Bauchdecken straff gespannt. Peristaltik äußerlich sichtbar. Aeußere Bruchpforten frei.

Differentialdiagnose zwischen Volvulus und Incarceration.

Operation: 10 cm langer Schnitt dicht unterhalb des Nabels. Vorliegender Dünndarm stark gebläht, zeigt keine Neigung zum Prolabieren. Verfolgt man den geblähten Darm, so findet man, daß er unmittelbar vor der Wirbelsäule hinter dem straffen Rand einer Membran verschwindet. Verlängerung des Schnittes. Die feste Anheftung des Mesenteriums ist auf eine 10 cm weite Strecke unterbrochen. Hier bogenförmig freier Rand. Zu dieser Lücke verlaufen zwei Dünndarmschlingen, die obere gebläht, die untere kollabiert. Sie bilden zu- und abführenden Schenkel einer retroperitoneal gelegenen Hernie. Der zuführende Darm hängt an einem ziemlich langen Mesenterium; das Mesenterium der abführenden Schlinge ist normal. Deutlicher Recessus duodenojejunalis. An der Einklemmungsstelle der abführenden Schlinge Schnürring. Mit dem abführenden Schenkel läßt sich 1 m geblähten Darmes herausziehen, dann nichts mehr. Der in die Bruchpforte eingeführte Finger tastet ein Darmkonvulut, das um einen in der Nähe des oberen Bruchpfortenpols gelegenen Stiel um 360° gedreht ist. Die Detorsion gelingt schwer. Jetzt kommt noch eine blauschwarze Schlinge von einem halben Meter Länge zum Vorscheine.

Schluß der Bruchpforte. Rücklagerung der eventrierten Därme.

Bis zum fünften Tage post operationem Aufstoßen und Erbrechen; dann glatter Heilungsverlauf.

Einer der kompliziertesten von den angeführten Fällen, bei dem, wie auch im vorhergehenden Falle, die Diagnose andeutungsweise gestellt wurde.

Diesen 32 Fällen von Hernienvolvulus ist unser Fall als der 33. hinzuzufügen.

Wir finden unter ihnen 18 Leistenhernien, und zwar acht rechtsseitige und ebensoviele linksseitige; von zwei Leistenhernien wird nicht erwähnt, welcher Seite sie angehören. Die zweitgrößte Zahl beanspruchen die Schenkelhernien; es sind ihrer zehn, fünf linksseitige und vier rechtsseitige, in einem Fall ist die Seite nicht angegeben. Nabelhernien finden wir vier, ferner eine Retroperitonealhernie.

Involviert ist in den weitaus meisten Fällen der Dünndarm, nur in sechs Fällen handelt es sich um Coecumvolvulus, und zwar sind es drei rechtsseitige Inguinalhernien, eine linksseitige Schenkelhernie, eine rechtsseitige Schenkelhernie und eine Nabelhernie.

Auffallend ist, daß es sich meistens um große Brüche handelt, in 18 Fällen liegen im Bruchsacke mehr als zwei Schlingen, in drei Fällen, zu denen auch der unsrige gehört, finden sich zwei Bruchdarmschlingen, in einem Fall eine Bruchdarmschlinge und Netz, in acht Fällen überhaupt nur eine Schlinge; in drei Fällen ist nicht deutlich angegeben, um wieviel Bruchdarmschlingen es sich handelte. Das Alter der Patienten beträgt in der Mehrzahl der Fälle über 50 Jahre, durchschnittlich 54,9.

Die Hernien bestanden zumeist mehrere und viele Jahre, in einem Falle sechs Monate, in einem sechs Tage, und einmal nur wenige Stunden.

In 20 von 31 Fällen — in zwei Fällen fehlen Angaben über den Ausgang — starben die Patienten; das bedeutet eine Mortalität von 64,2 %.

Was die Aetiologie des Volvulus im Bruchsacke betrifft, so ist es außerordentlich schwierig, in dieser Beziehung sichere Anhaltspunkte zu gewinnen.

Als Vorbedingungen für die Entstehung eines Volvulus in der freien Bauchhöhle werden gewöhnlich langes, schmal gestieltes Mesenterium und weite Bauchhöhle bezeichnet; als auslösende Ursachen wirken Trauma, gesteigerte Peristaltik, ungleiche Füllung der Därme.

Können nun diese Momente auch bei der Entstehung des Volvulus im Bruchsack eine Rolle spielen?

Daß ein langes Mesenterium auch im Bruchsacke der Entstehung eines Volvulus Vorschub leistet, bedarf kaum der Erwähnung: Ebenso wie in der freien Bauchhöhle ist eben auch im Bruchsack ein gewisses Maß von Beweglichkeit, die um so ausgiebiger wird, je länger das Gekröse ist, die Bedingung zur Achsendrehung überhaupt. Zu bemerken ist nur noch, daß das Mesenterium einer Bruchdarmschlinge, wie Zuckerkandl hervorhebt, infolge der Dehnung und Zerrung, der es ständig ausgesetzt ist, in besonders hohem Maße zur Verlängerung disponiert ist.

Etwas anders liegt die Sache bei der Bedeutung des schmalen Mesenterialstiels. Für die Fälle, in denen nur ein kleiner Teil des achsengedrehten Darmkonvoluts im Bruchsacke liegt, dürfte dasselbe gelten wie für den Volvulus im freien Abdomen. Handelt es sich aber um Drehung des ganzen Bruchinhalts oder des größten Teils der Bruchdarmschlingen, so kann die geringe Breite des Mesenterialstiels keinen wesentlichen Einfluß haben. Von großer Bedeutung ist dagegen in diesen Fällen eine Verschmälerung des Mesenteriums zwischen zu- und abführendem Bruchdarmschenkel, die durch eine solche Verschmälerung einander mehr oder weniger genähert, oder vielmehr in ihrer ohnehin schon vorhandenen Annäherung festgehalten werden. Die Stelle dieser Verschmälerung wird dann den natürlichen Drehpunkt der Bruchdarmschlingen bilden und wird für den Volvulus im Bruchsacke genau dieselbe Rolle spielen wie in der freien Bauchhöhle der schmale Mesenterialstiel.

Während nun ein schmaler Mesenterialansatz sowohl durch Entwicklungsanomalien, als auch durch entzündliche Vorgänge entstehen kann — Wilms[1]) allerdings bestreitet diesen letzteren Entstehungsmodus —, dürfte eine Verschmälerung des Mesenteriums in seinen mehr peripherwärts gelegenen Teilen stets auf Entzündung, Mesenteriitis, zurückgehen. Damit steht die Tatsache im Einklang, daß es sich in den weitaus meisten Fällen von Achsendrehung im Bruchsacke, wie oben erwähnt, um Hernien handelt, die schon längere Zeit bestehen und Residuen alter Entzündungen in Form von Adhäsionen aufweisen.

Auch auf abnorme Mesenterialverhältnisse finden sich in unserer Kasuistik mehrfach Hinweise. Von einem sehr langen Mesenterium berichten fast alle Fälle von Coecumvolvulus im Bruchsacke. Ferner die Fälle Billroths, ein solcher von Knaggs, Catellani, der Fall Borchard und Neumann. In einem Falle Bundschuhs wird das Mesenterium als geschrumpft, in zwei andern Fällen als verdickt bezeichnet, in zwei weiteren war es strangartig ausgezogen.

[1]) Wilms, Der Ileus. (D. Chir., Lief. 47g.)

Die Weite der Bauchhöhle spielt bei der Entstehung des Volvulus im Bruchsacke natürlich keine Rolle, wenigstens nicht bei der Drehung der Hauptmasse der Bruchcontenta. Wohl aber hängt viel von der Weite des Bruchsacks ab: Durch die Wände eines engen Bruchsacks werden die Darmschlingen gewissermaßen fixiert und an ausgiebigeren Exkursionen, wie sie die Entstehung eines Volvulus meist erheischt, gehindert. Hat sich aber einmal trotz engen Bruchsacks eine Bruchschlinge involviert, so wird andererseits der fixierende Einfluß der Wände des engen Sacks das Fortbestehen des Volvulus begünstigen.

Wir sahen in unserer Kasuistik, daß es sich meist um große Brüche, also weite Bruchsäcke handelte, sodaß die Größe des Bruchsacks für die Entstehung des Hernienvolvulus tatsächlich von Bedeutung zu sein scheint. Auch in unserm Falle war der Bruch sehr umfangreich.

Theoretisch wäre es denkbar, daß eine große Menge Bruchwasser, vor allem, wenn es aus seröser Flüssigkeit besteht, ebenso wirke, wie ein weiter Bruchsack, insofern es den bewegungshemmenden Einfluß der Bruchsackwände bis zu einem gewissen Grade zu paralysieren imstande sein könnte; die obige Kasuistik spricht jedoch gegen diese Annahme.

Was also für den Volvulus in der freien Bauchhöhle langes Mesenterium mit schmalem Stiel und weite Bauchhöhle bedeuten, das bedeuten für den Volvulus im Brucksacke langes, zwischen den Bruchdarmschenkeln verschmälertes Mesenterium und weiter Bruchsack. Diese beiden Faktoren sind es, die das Entstehen eines Hernienvolvulus möglich machen.

Die nun zu besprechenden Momente spielen nur die Rolle von auslösenden Ursachen.

Die Wirkung eines Traumas auf Entstehung einer Achsendrehung wird sich im Bruchsacke nicht viel anders gestalten als in der freien Bauchhöhle. Hinzu kommt bei der Hernie eine ganz besondere Art des Traumas, nämlich die Reposition oder die Repositionsversuche. Bundschuh hält in dem einen seiner Fälle die Entstehung des Volvulus durch Taxisversuche für möglich, und auch Knaggs spricht von einem durch Reposition entstandenen Volvulus. Die Reposition kann natürlich nur dann eine ätiologische Rolle spielen, wenn die Incarcerationserscheinungen nach den Repositionsmanövern auftraten. In praxi dürfte es schwierig sein, in dieser Beziehung anamnestische Anhaltspunkte zu gewinnen, da wohl in allen Fällen, bevor ein Arzt hinzugezogen wird, von dem Bruchträger selbst mehr oder minder energische Repositionsversuche gemacht werden. Das gilt auch von fast allen Fällen unserer Kasuistik.

Von andern Arten des Traumas ist in neun Fällen die Rede, zu denen auch der unserige gehört. (Energisches Anstemmen mit dem Unterleibe gegen eine Buchbinderpresse.)

Die Bedeutung der beiden andern oben aufgeführten auslösenden Momente, der gesteigerten Peristaltik und der ungleichen Füllung der Därme, dürfte für den Volvulus im Bruchsacke dieselbe sein wie für die intraabdominelle Achsendrehung.

Karpetschenko behauptet bekanntlich, daß der Darm beim Austritt in einen Bruch immer eine Drehung erleide. Schmidt, der sich auf Grund seiner Experimente im allgemeinen dieser An-

sicht anschließt, weist jedoch nach, daß diese Drehung zu gering sei, um zu einer Verlegung des Darmlumens zu führen.

Für die Fälle, in denen ein im freien Abdomen präformierter Volvulus in einen Bruchsack getrieben wird, sollen an dieser Stelle keine ätiologischen Betrachtungen angestellt werden.

Die Diagnose des Volvulus im Bruchsack ist außerordentlich schwierig. In keinem von den oben angeführten Fällen ist die richtige Diagnose exakt gestellt worden, andeutungsweise geschah es dreimal, nämlich in den Fällen Cohn, Zuckerkandl, Neumann.

Es wird sich in erster Linie um die Entscheidung der Frage handeln: Liegt eine wirkliche Einklemmung oder nur eine „Scheineinklemmung" vor, zu der auch der Volvulus im Bruchsacke zu rechnen ist? Weiterhin kommen dann differentialdiagnostisch hauptsächlich in Betracht: Appendicitis im Bruchsacke, Tuberkulose des Bruchinhalts, Scheinreduktion und retrograde Incarceration.

Die Unterscheidung von Appendicitis im Bruchsack, übrigens eine sehr seltene Affektion, wird wohl in der Regel nicht allzu schwierig sein. Vor allem werden Körpertemperatur, Allgemein- sowie die Lokalsymptome, bestehend in Entzündungserscheinungen und Schmerz, wichtige Anhaltspunkte geben.

Bei Tuberkulose des Bruchinhalts werden meistens noch andere tuberkulöse Prozesse innerhalb der Bauchhöhle vorhanden sein; außerdem wird der Verlauf chronischer sein als beim Hernienvolvulus.

Die Differentialdiagnose gegen Scheinreduktion wird auf keine Schwierigkeit stoßen, wenn sich die involvierte Darmschlinge noch im Bruchsacke befindet. Schon die Anamnese wird in diesem Falle von der einer typischen Scheinreduktion abweichen, wo der ganze Bruch unter energischen Repositionsmanövern ruckweise verschwindet. In den Fällen dagegen, wo der Volvulus in situ aus dem Bruchsack in die Bauchhöhle verlagert wird und der Bruchsack leer zurückbleibt, wird die Differentialdiagnose auf unüberwindliche Schwierigkeiten stoßen.

Nicht minder schwierig ist es, die „retrograde Incarceration" von dem Volvulus im Bruchsacke zu unterscheiden. Bei der „retrograden Incarceration", einem Begriffe, der von Maydl aufgestellt wurde, handelt es sich bekanntlich um eine Einklemmung von zwei Bruchschlingen, deren in der Bauchhöhle befindlicher Zwischenteil Incarcerationserscheinungen aufweist. Bei der retrograden Incarceration ist der Bruchsack stets groß, denn es liegen immer „zwei Darmschlingen im eingeklemmten Bruche", ferner ist die Spannung der Bruchgeschwulst erfahrungsgemäß relativ gering, die größte Schmerzhaftigkeit liegt innerhalb des Abdomens, während der Bruch selbst weniger empfindlich ist, alles Symptome, die, wie wir später sehen werden, auch für den Hernienvolvulus charakteristisch sein sollen. Ein Symptom, das eine sichere Unterscheidung der retrograden Incarceration vom Volvulus im Bruchsack ermöglicht, gibt es also nicht.

Alle die zuletzt erwähnten Krankheitszustände: Appendicitis und Tuberkulose im Bruche, Scheinreduktion und retrograde Incarceration, spielen jedoch differentialdiagnostisch eine geringe Rolle im Vergleich zur gewöhnlichen Incarceration. Zuckerkandl hat Symptome aufgestellt, die in einem seiner Fälle von

Bruchsackvolvulus besonders ausgeprägt waren. Sie sollen hier kurz aufgeführt werden:

1. Hernie nicht prall und hart.
2. Hernie teilweise reponibel.
3. Größte Schmerzhaftigkeit im Abdomen.
4. Erscheinungen von Exsudation fehlen.
5. Keine völlige Stenosierung.

Diese Symptome wollen wir nun an der Hand unserer Kasuistik näher betrachten.

Was das erste der Zuckerkandlschen Symptome anlangt, welches besagt, daß die Hernie nicht prall und hart sei, so konnte ich leider in der größten Zahl der oben angeführten Fälle Angaben über den Spannungszustand des Bruches nicht finden. Von den 14 Fällen aber, in denen solche Angaben gemacht wurden, wird in sieben Fällen, zu denen auch der unsrige gehört, die Spannung der Bruchgeschwulst als mäßig oder gering bezeichnet. Es entspricht dies einem Prozentsatze von 50.

Wir möchten demnach auf Grund unserer Kasuistik das erste Symptom Zuckerkandls für bedeutungsvoll halten.

Daß der Bruchinhalt teilweise reponibel war, wird nur in drei von 33 Fällen ausdrücklich erwähnt, eine zu geringe Zahl, als daß man Schlüsse im positiven Sinne daraus ziehen könnte. Auch in unserm Falle war von einer partiellen Reponibilität des Bruches nicht die Rede.

Dem zweiten Zuckerkandlschen Symptom können wir also danach eine Bedeutung nicht beimessen.

Bezüglich des dritten Symptoms, der relativ geringen Schmerzhaftigkeit des Bruches, muß hervorgehoben werden, daß die anamnestischen und im Status gemachten Angaben über Grad und Lokalisation der Schmerzen in den allermeisten Fällen unserer Kasuistik so unbestimmt sind, daß es unmöglich erscheint, positive oder negative Anhaltspunkte zu gewinnen. In unserm Falle war tatsächlich die Schmerzhaftigkeit der Bruchgeschwulst nicht erheblich.

Wenn man bei Betrachtung des vierten Symptoms berücksichtigt, daß sehr oft Angaben über die Menge des Bruchwassers nicht zu finden sind und daß nur in zwei Fällen von einer reichlichen, dagegen in fünf Fällen von auffallend geringer Menge von Bruchwasser die Rede ist, so dürfte nach obiger Kasuistik das vierte Symptom Zuckerkandls als bedeutungsvoll aufzufassen sein.

Das fünfte Symptom besagt, daß die Stenosierung bei Volvulus im Bruchsacke keine vollkommene sei. Selbst wenn man nun die Fälle, in denen nur ganz allgemein von Incarcerationserscheinungen die Rede ist, unberücksichtigt läßt, so gelangt man doch zu dem Ergebnisse, daß die Fälle von absoluter Stuhl- und Flatusverhaltung weit häufiger sind als die partielle Darmstenosierung (elf gegen drei), auch in unserm Falle war die Stenosierung komplett.

Das fünfte Symptom Zuckerkandls kann also nach unserer Kasuistik nicht in die Wagschale fallen.

Demnach würden nur zwei Symptome übrig bleiben, die sich für die Diagnose des Volvulus im Bruchsacke verwerten ließen, nämlich die geringe Spannung des Bruches und die geringe Bruchwassermenge.

Diesen können wir auf Grund unserer Kasuistik noch eines hinzufügen, nämlich die Größe des Bruches; denn, wie bereits oben erwähnt wurde, handelte es sich in den weitaus meisten Fällen (22 gegen 8) um große Brüche mit zwei oder noch mehr Darmschlingen.

Die Gültigkeit der beiden Zuckerkandlschen Symptome wird aber insofern noch eine gewisse Einschränkung erfahren müssen, als sie nur für solche Fälle von Bedeutung sein können, in denen die Achsendrehung des Bruchdarms erst kurze Zeit besteht. Bei längerer Dauer derselben wird sowohl die Spannung des Bruches wie die Bruchwassermenge zunehmen, eine Unterscheidung von Hernienvolvulus und Incarceration absolut unmöglich werden.

Das Wahlsche Symptom, das sonst für die Diagnose der Achsendrehung wichtig sein soll, läßt sich natürlicherweise nur auf die Verhältnisse der freien Bauchhöhle anwenden.

Daß die Diagnose einer Achsendrehung im Bruchsacke zur absoluten Unmöglichkeit wird, wenn sie mit Incarceration kombiniert ist, wie wir es in zahlreichen Fällen unserer Kasuistik finden, bedarf kaum der Erwähnung.

Zusammenfassend soll noch einmal hervorgehoben werden: Die Diagnose des Volvulus im Bruchsack ist sehr schwierig. Differentialdiagnostisch kommt hauptsächlich die Brucheinklemmung in Betracht. Zur Unterscheidung von ihr dienen folgende drei Symptome:

1. Größe des Bruches.
2. Geringe Spannung der Bruchgeschwulst.
3. Geringe Bruchwassermenge.

In vielen Fällen, vor allem, wenn der Bruchvolvulus schon längere Zeit besteht oder mit Incarceration kombiniert ist, ist die Diagnose absolut unmöglich.

Mag nun die richtige Diagnose auf Volvulus im Bruchsacke gestellt oder mag eine Incarceration konstatiert werden — für die Therapie ist dies von wenig Belang; sie ist für beide Krankheitszustände dieselbe: nämlich, wenn die Einklemmungserscheinungen erst kurze Zeit bestehen, zunächst vorsichtiger Repositionsversuch. Es ist von der allergrößten Wichtigkeit, daß die Taxisversuche mit äußerster Schonung und ohne jede Gewaltanwendung gehandhabt werden. Denn an den zum Teil außerordentlich schweren Veränderungen des Bruchdarms, wie wir sie in so zahlreichen Fällen sahen, ist wohl nicht immer allein das lange Bestehen des Volvulus schuld; sicherlich sind es oft auch die gewaltsamen Repositionsversuche, die den Darm schwer schädigten. In dem von Billroth zitierten Falle, der allerdings schon mehrere Jahrzehnte zurückliegt, wurde fünfmal zu verschiedenen Zeiten die Taxis versucht, und zwar zum Teil „sehr anhaltend, mit Anwendung aller möglichen Hilfsmittel".

Auch in anderer Beziehung kann beim Volvulus im Bruchsacke die Reposition gefährlich werden: sie ist, falls sie gelingt, wozu wohl meist — vor allem bei relativ engen Bruchpforten — eine recht erhebliche Gewaltanwendung gehört, geeignet, das Krankheitsbild zu verschleiern, zu einem Zustande zu führen, welcher, der Scheinreduktion ähnlich, für einige Zeit den Anschein

erweckt, als sei alles in bester Ordnung, während in den meisten Fällen die Achsendrehung weiter besteht, die verderblichen Veränderungen am Bruchdarm unaufhaltsam fortschreiten und die Zeit, in der der Patient gerettet werden könnte, verstreicht. Also auch mit Rücksicht auf den Volvulus im Bruchsack ist bei Handhabung der Reposition die allergrößte Vorsicht geboten.

Gelingt die Reposition nicht ohne Schwierigkeit oder bestehen die Incarcerationssymptome schon längere Zeit, dann ist die sofortige Operation indiziert. Diese wird, wie in den meisten der oben angeführten Fälle, in Herniotomie, eventuell mit mehr oder weniger ausgedehnter Resektion des Darmes und sich daran anschließender Radikaloperation bestehen. In den Fällen unserer Kasuistik waren zwar die Operationsresultate sehr schlecht — von 31 Patienten starben 20, also 64,2 % —, doch ist der trübe Ausgang meist nicht der Operation als solcher zur Last zu legen, sondern unglücklichen Nebenumständen — wie in unserm Falle der schwereren Arteriosklerose und der bald einsetzenden Bronchopneumonie —, vor allem aber dem zu spät gewählten Zeitpunkte der Operation! Denn in dem größten Teile der Fälle waren die Veränderungen des Darmes schon so schwer, der Allgemeinzustand der Patienten ein so elender, daß der üble Ausgang meistens lediglich hierauf zurückzuführen war. Und wenn in Zukunft die oben gestellten Postulate, Vorsicht bei der Reposition und, falls diese nicht ohne Schwierigkeit gelingt, sofortiger Entschluß zur Operation, erfüllt werden, dann ist fraglos auch eine Besserung der bislang so trüben Prognose zu erhoffen.

Zum Schluß erfülle ich die angenehme Pflicht, Herrn Prof. Dr. Most für die freundliche Ueberlassung des Falles meinen ergebensten Dank auszusprechen.

1. Billroth, Ein Fall von gleichzeitiger äußerer und innerer Darmeinklemmung, Herniolaparotomie. (A. f. kl. Chir. Bd. 1.) — 2. Borchard, Beitrag zur Kasuistik der eingeklemmten Brüche. (D. Z. f. Chir. Bd. 43.) — 3. Bruns, Handbuch der praktischen Chirurgie. — 4. Bundschuh, Zur Pathologie und Therapie der Brucheinklemmung. (B. z. kl. Chir. Bd. 31) — 5. Catellani, Note upon the presence of the caecum and appendix in left femoral herniae. (Ann. of surg. 1898, Bd. 2.) — 6. Clairmont, Die Scheineinklemmung von Brüchen. (A. f. kl. Chir. Bd. 88, H. 3.) — 7. Cohn, Volvulus coeci in einer übergroßen Nabelhernie. (Diss. Breslau 1911.) — 8. Dressmann, Ueber größere Darmresektionen. (Berl. kl. Woch. 1899, Nr. 16.) — 9. Henggeler, Statistische Ergebnisse von 276 incarcerierten Hernien, welche von 1881 bis 1894 in der chirurgischen Klinik zu Zürich behandelt respektive operiert worden sind. (B. z. kl. Chir. Bd. 15.) — 10. Hilgenreiner, Seltene und bemerkenswerte Hernien. (B. z. kl. Chir. Bd. 69.) — 11. Hofmokl, Klinische Beiträge zur Symptomatologie und Therapie der eingeklemmten und zur Radikaloperation der freien Brüche. (Wr. Kl. 1890, H. 8, 9.) — 12. Kaiser, Volvulus coeci mit Incarceration in einer Leistenhernie. (D. Z. f. Chir. Bd. 55.) — 13. Knaggs, Four cases of volvulus associated with hernia. (Lanc. 1909.) — 14. Derselbe, Volvulus in association with hernia. (Ann. of surg. April 1900.) — 15. König, Lehrbuch der speziellen Chirurgie. — 16. Koerber, Ueber einen Fall von achsengedrehter gangränöser Leistenhernie mit fortgesetzter retrograder Mesenterialthrombose. — 17. Kolischer, Zur Frage des Volvulus im Bruchsack. (Allg. Wr. med. Ztg. 1889, Nr. 47.) — 18. Neumann, Ein Fall von operativ geheilter Hernia retroperitonealis mesenterico-parietalis. (D. Z. f. Chir. Bd. 47.) — 19. Schmidt, Die Unterleibsbrüche. (D. Chir. Lfg. 47.) — 20. Wilms, Der Ileus. (D. Chir. Lfg. 46 g.) — 21. Zuckerkandl, Herniologische Beiträge über Volvulus und Bruchsack. (Allg. Wr. med. Ztg. 1887, Nr. 51.) — 22. Derselbe, Volvulus und Strangulation in einem Schenkelbruche. (Wr. kl. Woch. 1889, Nr. 1.)

Lebenslauf.

Ich, Alfred Landsberger, wurde geboren am 18. März 1885 zu Landeshut in Schlesien. Ich bin preußischer Staatsangehöriger jüdischer Religion. Von Ostern 1891 bis 1895 besuchte ich die städtische Volksschule zu Landeshut, dann bis Michaelis 1899 das Realgymnasium ebendaselbst. An diesem Termin siedelte ich nach Breslau über. Hier besuchte ich das städtische Johannesgymnasium, das ich Michaelis 1905 mit dem Zeugnis der Reife verließ, um mich ein Semester lang dem Studium der Rechtswissenschaften zu widmen. Ostern 1906 trat ich zur medizinischen Fakultät über und bestand am 12. November 1908 die ärztliche Vorprüfung und am 13. Mai 1911 die ärztliche Prüfung. Meine ganze Studienzeit verbrachte ich in Breslau, nur während des Sommersemesters 1909 war ich in Heidelberg. Nach dem Staatsexamen war ich vom 17. Mai bis 30. November 1911 an der chirurgischen Abteilung des städtischen Wenzel-Hancke-Krankenhauses zu Breslau und vom 1. Dezember 1911 bis 17. Mai 1912 an der medizinischen Abteilung desselben Krankenhauses als Medizinalpraktikant beschäftigt. Gegenwärtig bin ich als Assistenzarzt an der medizinischen Abteilung des Wenzel-Hancke-Krankenhauses tätig.